

CIRCUITO DE DERIVACIÓN ÁGIL PARA ÚLCERAS DE PIE DIABÉTICO



SOCIEDAD ESPAÑOLA DE DIABETES



Sociedad Española de Angiología y Cirugía Vascular



ASOCIACIÓN ESPAÑOLA DE ENFERMERÍA VASCULAR Y HERIDAS



PRIMERA EVALUACIÓN

Comorbilidades

- Insuficiencia cardíaca
- Insuficiencia renal
- Depresión
- Agudeza visual

Antecedentes clínicos

- Historial médico
 - Examen clínico
 - Pruebas de laboratorio
- * tener en cuenta estado psicosocial del paciente

EVALUACIÓN DE LA LESIÓN DE PIE DIABÉTICO Y MIEMBRO INFERIOR

- Ausencia de necrosis/gangrena
- Ausencia de exposición ósea, muscular y/o de tendón
- Pulsos presentes
- Ausencia de signos clínicos de infección

UPD no complicada

Estándar de tratamiento

- Máx. 2 semanas de seguimiento del tratamiento
- Valorar: 30% de reducción del área de la úlcera, signos de granulación y epitelización

SI

NO

SEGUIMIENTO CON REEVALUACIÓN DEL ESTÁNDAR DEL TRATAMIENTO

REDUCCIÓN DEL TIEMPO DE CICATRIZACIÓN

- Pacientes con ausencia de pulsos
- Pacientes con Infección Leve y Moderada-Leve*

Paciente con DM en diálisis o con insuficiencia cardíaca

UPD complicada

Estándar de tratamiento

+ Derivación en máximo 4 días

DERIVACIÓN A LOS CENTROS DE REFERENCIA

CONTINUO SEGUIMIENTO Y COOPERACIÓN CON ATENCIÓN PRIMARIA

**SALVAR LA EXTREMIDAD/
↑ CALIDAD DE VIDA**

- Pacientes con Infección Moderada-Grave o infecciones Graves*

Complicación severa UPD

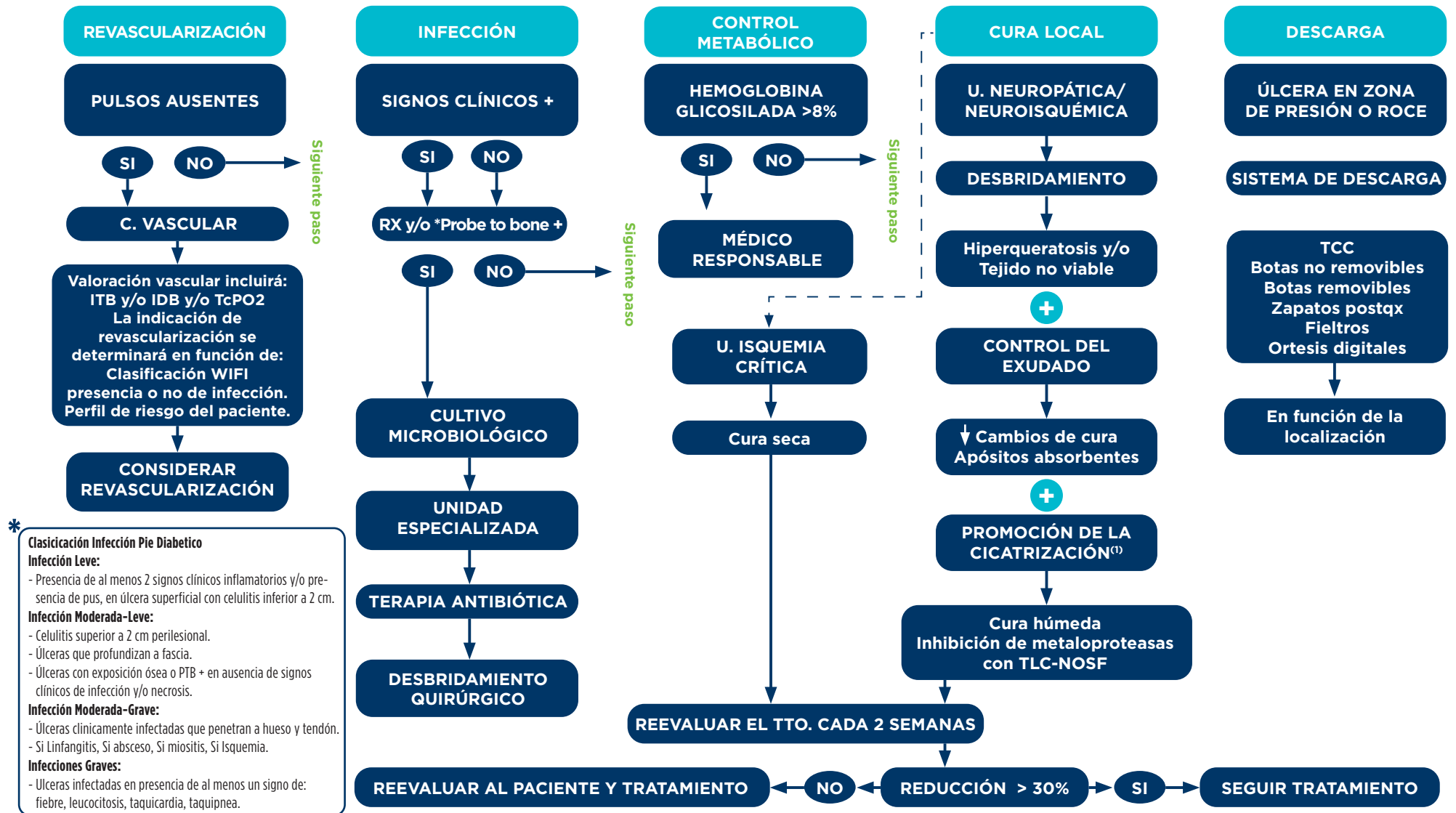
Estándar de tratamiento

HOSPITALIZACIÓN URGENTE EN 24H EN CENTRO ESPECIALIZADO

**REDUCCIÓN DE MORTALIDAD/
SALVAR LA EXTREMIDAD**

OBJETIVOS

ESTÁNDAR DE TRATAMIENTO PARA ÚLCERAS DE PIE DIABÉTICO



* Clasificación Infección Pie Diabético

Infección Leve:

- Presencia de al menos 2 signos clínicos inflamatorios y/o presencia de pus, en úlcera superficial con celulitis inferior a 2 cm.

Infección Moderada-Leve:

- Celulitis superior a 2 cm perilesional.
- Úlceras que profundizan a fascia.
- Úlceras con exposición ósea o PTB + en ausencia de signos clínicos de infección y/o necrosis.

Infección Moderada-Grave:

- Úlceras clínicamente infectadas que penetran a hueso y tendón.
- Si Linfangitis, Si absceso, Si miositis, Si Isquemia.

Infecciones Graves:

- Úlceras infectadas en presencia de al menos un signo de: fiebre, leucocitosis, taquicardia, taquipnea.

Probe to bone + (PTB+): Palpación traslucerosa de hueso con instrumento metálico, romo y estéril.

Cultivo microbiológico: La toma de cultivo ha de realizarse de la zona más profunda de la lesión, es recomendable la recogida de tejido.

Antibioterapia: Es recomendable que siempre sea guiada por cultivo. La pauta variará en función de la lesión en infección de partes blandas un mínimo de 7 días y en osteomielitis con tratamiento médico hasta 4 meses.

Hemoglobina glicosilada: Todos los pacientes deben realizar pruebas de laboratorio de manera rutinaria y en caso de descompensación metabólico se realizará derivación al endocrinólogo.

Hiperqueratosis y/o tejido no viable: Debe retirarse de forma rutinaria la hiperqueratosis de los bordes perilesionales. La retirada del tejido se ha de retirar hasta conseguir un lecho de granulación.

Promoción de la cicatrización: El apósito principal debe acelerar la cicatrización en unción de un exceso de exudado se realizaran cambio de cura más frecuentes y/o se utilizarán apósitos secundarios absorbentes

Descarga: La descarga debe ser selectiva, que se adapte a las condiciones físicas del paciente extremando las precauciones en pacientes con componente isquémico. Es importante que el paciente tenga una adherencia al tratamiento correcto.

1. Edmonds, M, Lázaro-Martínez, JL, Alfayate-García, JM et al. Sucrose octasulfate dressing versus control dressing in patients with neuroischaemic diabetic foot ulcers (Explorer): an international, multicentre, double-blind, randomised, controlled trial. *Lancet Diabetes Endocrinol.* 2017 2. IGWF - IWGDF Guidance on footwear and offloading interventions to prevent and heal foot ulcers in patients with diabetes 2015